特約專題

間質性肺病之影像學診斷發展相關議題

高橋雅士 [1,2]、黃世宗 [3,4]

[1] Yujin-Yamazaki Hospita,Shiga,Japan

[2] Shiga University of Medical Science,Shiga,Japan

[3] 台大藥學臨床研究所 , 台北 , 台灣

[4] 生物醫學編輯部 , 台北 , 台灣

壹、前言

間質性肺病 (interstitial lung disease, ILD) 是一群主要影響肺間質的肺部瀰漫性疾病的總稱，而其中一群發生原因未明的肺間質組織瀰漫性增生，並伴隨發炎細胞浸潤的疾病則特稱為特發性間質性肺炎 (idiopathic interstitial pneumonias, IIP)[1]。本文將介紹近年來特發性間質性肺炎診斷分類的改變，以及影像學上間質性肺部異常的進展與預後的關聯，最後分享經支氣管冷凍肺活檢 (Transbronchial lung cryobiopsy, TBLC) 此一最新的工具，如何幫助臨床醫師診斷特發性間質性肺炎病人。

貳、特發性間質性肺炎之診斷分類的改變

2002 年時，美國胸腔學會及歐洲呼吸學會 (American Thoracic Society/European Respiratory Society, ATS/ERS)，經過多科別的專家學者討論後，發表一份國際上對於特發性間質性肺炎的診斷分類，文中將特發性間質性肺炎總共分為七大類，如表一所示 [1]。但在 2013 年時，由於近年來對於特發性間質性肺炎無論是在診斷或治療上都有更多的認識，再加上過去 2002 年所發表的版本，在特發性間質性肺炎的診斷上以組織學相關證據為主且必須符合特定的診斷標準，然而近年來已經有資料證實，跨科別的討論 (multidisciplinary discussion, MDD) 可以有助於更加準確的診斷出特發性間質性肺炎病人，並在臨床照護上有更好的品質，因此 2013 年 ATS/ERS 更新了特發性間質性肺炎診斷分類的標準，將

TABLE 2. HISTOLOGIC AND CLINICAL CLASSIFICATION OF IDIOPATHIC INTERSTITIAL PNEUMONIAS*

Histologic Patterns	Clinical–Radiologic–Pathologic Diagnosis
Usual interstitial pneumonia	Idiopathic pulmonary fibrosis/cryptogenic fibrosing alveolitis
Nonspecific interstitial pneumonia	Nonspecific interstitial pneumonia (provisional)†
Organizing pneumonia	Cryptogenic organizing pneumonia‡
Diffuse alveolar damage	Acute interstitial pneumonia
Respiratory bronchiolitis	Respiratory bronchiolitis interstitial lung disease
Desquamative interstitial pneumonia	Desquamative interstitial pneumonia
Lymphoid interstitial pneumonia	Lymphoid interstitial pneumonia

* **Unclassifiable interstitial pneumonia**: Some cases are unclassifiable for a variety of reasons (*see* text).
† This group represents a heterogeneous group with poorly characterized clinical and radiologic features that needs further study.
‡ COP is the preferred term, but it is synonymous with idiopathic bronchiolitis obliterans organizing pneumonia.

表一 .2002 年 ATS/ERS 診斷分類 [1]

通訊作者：高橋雅士
地址：Yujin-Yamazaki Hospital 80 Takegahana Hikone,Shiga 522-0044, Japan
電話：81-749-23-1800
傳真：81-749-23-1928
Email: masashi@belle.shiga-med.ac.jp

TABLE 1. REVISED AMERICAN THORACIC SOCIETY/EUROPEAN RESPIRATORY SOCIETY CLASSIFICATION OF IDIOPATHIC INTERSTITIAL PNEUMONIAS: MULTIDISCIPLINARY DIAGNOSES

Major idiopathic interstitial pneumonias
Idiopathic pulmonary fibrosis
Idiopathic nonspecific interstitial pneumonia
Respiratory bronchiolitis–interstitial lung disease
Desquamative interstitial pneumonia
Cryptogenic organizing pneumonia
Acute interstitial pneumonia
Rare idiopathic interstitial pneumonias
Idiopathic lymphoid interstitial pneumonia
Idiopathic pleuroparenchymal fibroelastosis
Unclassifiable idiopathic interstitial pneumonias*

表二 .2013 年 ATS/ERS 診斷分類 [2]

TABLE 2. CATEGORIZATION OF MAJOR IDIOPATHIC INTERSTITIAL PNEUMONIAS

Category	Clinical–Radiologic–Pathologic Diagnoses	Associated Radiologic and/or Pathologic–Morphologic Patterns
Chronic fibrosing IP	Idiopathic pulmonary fibrosis	Usual interstitial pneumonia
	Idiopathic nonspecific interstitial pneumonia	Nonspecific interstitial pneumonia
Smoking-related IP*	Respiratory bronchiolitis-interstitial lung disease	Respiratory bronchiolitis
	Desquamative interstitial pneumonia	Desquamative interstitial pneumonia
Acute/subacute IP	Cryptogenic organizing pneumonia	Organizing pneumonia
	Acute interstitial pneumonia	Diffuse alveolar damage

Definition of abbreviation: IP = interstitial pneumonia.
* Desquamative interstitial pneumonia can occasionally occur in nonsmokers.

表三 .Major IIPs 之子分類 [2]

原本七大類的診斷重新歸納分組，改為 major idiopathic interstitial pneumonias (major IIPs)、rare idiopathic interstitial pneumonias (rare IIPs)、unclassifiable idiopathic interstitial pneumonias(unclassifiable IIPs) 共三大類，並將過去七大類診斷分類至其中，如表二所示。其中 Major IIP 又可再細分為 chronic fibrosing IIPs、smoking related IIPs、acute or Subacute IIPs 三類，如表三所示 [2]。以下會就幾個重大分類改變及相關臨床證據做介紹。

▶ Nonspecific interstitial pneumonia (NSIP)

Nonspecific interstitial pneumonia (NSIP) 在過去原本是一群異質性高，在臨床及影像學特徵上與一般 IIP 不同的疾病總稱，當時僅為一個暫時分類，只要是無法分類在其他 IIP type 的疾病即會被分到此類。但根據 2008 年 ATS 的計畫報告中，回顧性的分析了 305 位過去被診斷為 NSIP 的病人，重新找出 67 確實為 NSIP 的案例。這些案例在基本族群資料方面，平均年齡為 52 歲，且女性比例多於男性，在所有案例中有 46 % 為亞洲人。分析這群在高解析度斷層掃描 (high resolution computed tomography, HRCT) 影像上的共通點，發現大部分的病灶集中在下肺部且可以看到網狀型態 (reticular pattern)、牽拉性支氣管擴張 (traction bronchiectasis) 以及肺葉體積減少 (lobar volume loss)[3]。此份研究報告統合了

BIOMEDICINE 生物醫學 EXPERT NEWS

多科別的專家意見後，認為 NSIP 具有特定臨床表徵、影像學及病理學特徵的疾病，且能與其他特發性間質性肺炎做出區隔，為一獨立的特發性間質性肺炎種類。根據此份報告結果在目前最新的 ATS/ERS 建議分類上，NSIP 也不再被認為是一個無法分類的特發性間質性肺炎之集合，並將其重新分類在 major IIPs 中的 chronic fibrosing IP[2]。NSIP 又可以分為 cellular type 與 fibrosing type 兩大類。目前值得討論的議題是，cellular type 中有一部分的病人會出現毛玻璃影（Ground-glass opacity, GGO）或 consolidation 並伴隨著 subacute process，這樣的 subacute NSIP 又稱為 Asia type NSIP，在病理學上也稱為 organizing pneumonia (OP) with fibrosis。雖然這類的病人目前被分類在 NSIP 中，但其進程及組織學上表現與其他 NSIP 有所不同，未來仍需更多案例與研究來確認這類病人要如何分類。

▶ Smoking related IP

吸菸常常與許多肺部疾病有關，近年來也有許多資料指出有部分的 ILD 與吸菸相關，因此在 2013 年新的診斷分類上，在 major IIP 下即有一個 smoking related IP 的獨立子分類，其中包含 respiratory bronchiolitis-interstitial lung disease (RBILD) 以及 desquamative interstitial pneumonia (DIP)，其中 RBILD 在診斷上，已發展到只需有影像學證據以及支氣管肺泡灌洗 (bronchoalveolar lavage, BAL) 結果，不需要進行手術肺活檢 (surgical lung biopsy, SLB) 即可確診[2]。雖然 smoking related IP 的種類已被確立，但在診斷上卻不像 chronic fibrosing IP 一樣，可以僅藉由單一的影像學以及病理學證據即可進行診斷，這是由於這群吸菸病人的肺部通常會伴隨其他的病變，使得無論是在 HRCT 或是組織學檢驗的結果中，容易會看到有多重的疾病模式，造成影像學與組織學致的結果不一致而難以確診為 smoking related IP。舉例來說，respiratory bronchiolitis with fibrosis (RBF) 與 RBILD 同樣容易在重度吸菸者身上發現，但兩者在組織學及影像學的模式上仍有不同，如何明確區分兩者目前仍尚待討論[4,5]。

Combined pulmonary fibrosis and emphysema (CPFE) 為一個非 smoking related IP 所特有的病徵但常見於吸菸病人的病徵。根據 Cottin V 等人的研究結果，CPFE 是一種可以藉由 CT 發現的一種病徵，可以看到病人在上肺部的地方有 emphysema 出現，而下肺部的地方則是呈現 fibrosing ILD 的模式，如圖一所示，進一步根據 emphysema 與 fibrosis 的分布又可分為 continuous type(圖二) 與 discontinuous type (圖三)[6]。在此研究中，61 位收錄的病人全部皆為吸菸者，且其中有 60 位為男性，男女比相當懸殊。在肺功能檢查結果方面，可以看到病人的 FVC 及 FEV1 由於代償的緣故維持正常，但 DLCO 偏低，此外也發現約有一半的病人同時有肺動脈高壓 (pulmonary hypertension) 的問題。另一篇由日本研究團隊所發表的研究則發現，CPFE 的病人中約有 46.8 % 的病人合併有肺癌的問題，7.3 % 伴隨有慢性阻塞性肺疾病 (Chronic Obstructive Pulmonary Disease, COPD)[7]。若反過來看在肺癌的病人中，CPFE 的盛行率狀況，Usui K 等人的研究結果指出，在 1143 位診斷肺癌的病人中有 8.9 % 有 CPFE，這群病人皆為重度吸菸者且有較差的癒後及較高的機會發生 acute lung injury[8]。

生物醫學 BIOMEDICINE JOURNAL

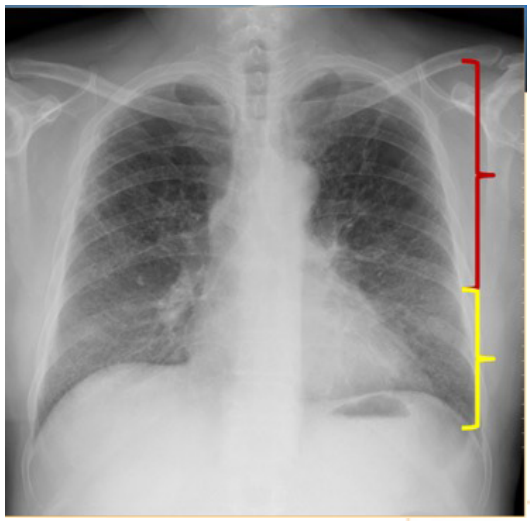

圖一 .CPFE 可在 CT 影像中看到上肺部呈現 emphysema，下肺部則為 fibrosing ILD

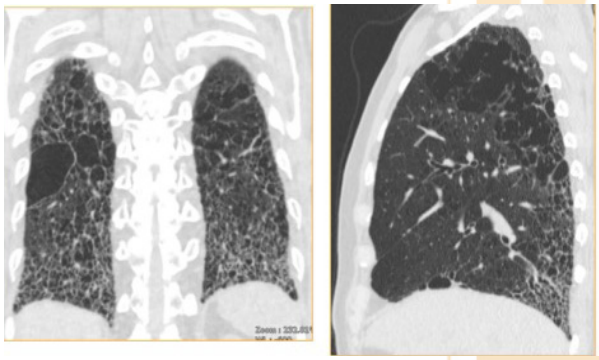

圖二 .Continuous type of CPFE

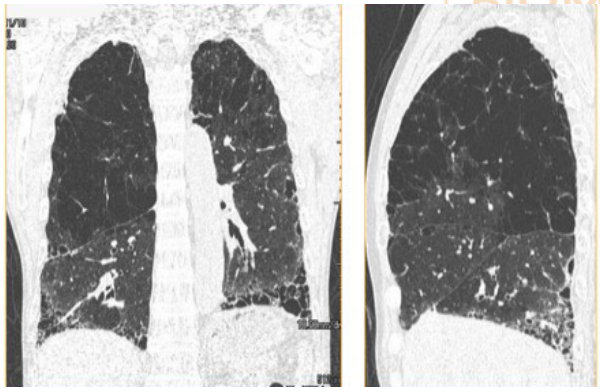

圖三 .Disontinuous type of CPFE

另一個常見於吸菸者的組織學病變為 airspace enlargement with fibrosis (AEF)，且有文獻證實，AEF 的發生率與吸菸量成正相關[9]。AEF 為一種好發於支氣管的肺間質纖維化病變，通常伴隨結構重塑 (structural remodeling) 及 emphysematous change (圖四)[9]。AEF 在 CT 下最常見的表徵為 Multiple Thin Walled Cysts (MTWCs)，MTWCs 與尋常性間質性肺炎 (usual interstitial pneumonia, UIP) 常見的 honeycombing 相比，位置離胸膜 (pleura) 較遠且 cysts 的厚度也較薄[10]。

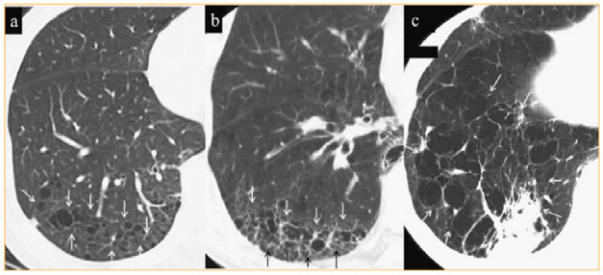

圖四 . HRCT of AEF

▶ Unclassifiable IIP

於 2013 年新診斷分類中，開始出現了 unclassifiable IIP 的概念。unclassifiable IIP 指的是一些特發性間質性肺炎病例由於臨床、影像學、病理學等證據不足，因而無法確切診斷病人特發性間質性肺炎的種類。此外，病人也有可能因為接受一些其他治療後，使得影像學或組織學上的病理型態改變、診斷過程中出現新的病徵、或是本身在 HRCT 上即同時呈現多重疾病模式，這些狀況也會使得臨床、影像學、病理學上所呈現的結果出現很大的差異，因而難以判斷特發性間質性肺炎的種類[2]。過去有研究指出，約有 10-24 % 的特發性間質性肺炎病人由於組織學上的證據不足，因而被分類到 unclassifiable IIP[11,12]。若以 CT pattern 的角度分析 unclassifiable IIP，Ryerson CJ 等人分析 132 位 unclassifiable IIP 病人，發現有 17 % 的病人屬於 UIP，50 % 屬於 possible UIP，33 % 屬於 inconsistent UIP(33%)，進一步將這群 unclassifiable IIP 病人與 non-IPF ILD 以及 IPF 的病人進行存活

分析，在校正年齡、性別、baseline FVC 以及 baseline DLCO 後發現，non-IPF ILD 的死亡風險最低，其次為 unclassifiable IIP，風險最高的為 IPF11；Hyldgaard C 等人同樣分析了 105 位 unclassifiable IIP 病人，發現有 43 % 屬於 NSIP、20 % 為 DIP/RBILD、18 % 為 subacute hypersensitivity pneumonitis、10 % 為 possible UIP、5 % 為 chronic hypersensitivity pneumonitis (CHP) 以及 4 % 為 sarcoidosis[12]。

▶ Acute exacerbation (AE) of idiopathic pulmonary fibrosis (IPF)

過去觀察 IPF 病人的自然病程，發現病人之間的歧異性很大，尤其是從疾病穩定狀態到突然發生 AE 的狀況都不太相同。近年來對於 IPF 病人的 AE 有更明確的定義與診斷流程 (圖五)[13]。目前對於 AE 確切的發生原因仍然不明，但目前認為 AE 的發生可能與一些急性誘發原因，如：感染、嗆到或 mechanical stretch 有關；或是與一些慢性成因，如：epithelial dysfunction 或 fibroblast accumulation 相關[13]。根據 ATS 於 2016 年所發表的 acute exacerbation of idiopathic pulmonary fibrosis report，IPF 病人的 AE 被重新定義為一種臨床表徵明顯的急性呼吸惡化並且要有新的瀰漫性肺泡異常的證據，相較於過去的定義，在診斷上不需要判別急性呼吸惡化為特異性或非特異性[13]。此外在診斷準則方面，病人需相較過去一個月內的狀況有明顯的急性惡化或是逐漸呼吸困難，與過去數天內的比較基準更為寬鬆，而惡化的原因僅要排除因心衰竭或體液過載即可[13]。

▶ Rare IIPs

最後一部分將介紹在 2013 年新診斷分類中，被歸為 Rare IIPs 的幾個較少見的診斷，包含 idiopathic lymphoid interstitial pneumonia(iLIP) 與 idiopathic pleuroparenchymal fibroelastosis (iPPFE)，此外，還有兩個 rare histologic pattern：acute fibrinous organizing pneumonia(AFOP) 與 bronchiolocentric

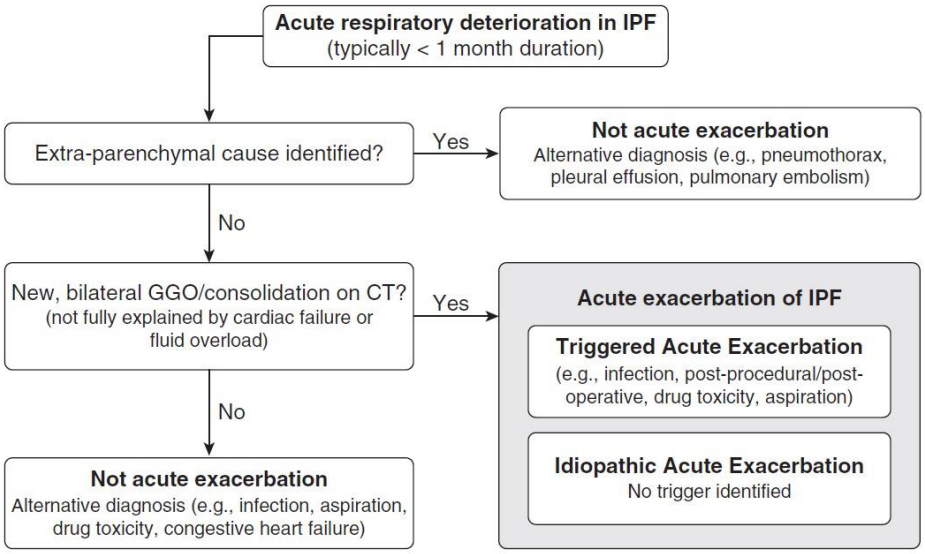

圖五 .Proposed conceptual framework for evaluation of AE in IPF[13]

patterns of interstitial pneumonia (BPIP)，這兩類之所以被歸類在 rare histologic pattern 而非正式的 rare IIPs，是因為目前對於這些組織學上的異常仍有許多尚未了解的地方，還不能確定他們是否屬於某些現存的 IIP 變化。

LIP 為一種肺間質與肺泡受到淋巴細胞異常浸潤的疾病，雖然 LIP 並不少見，但大多與其他疾病相關，真正屬於 iLIP 的案例十分罕見，因此被歸類到 rare IIPs 中[2]。LIP 在 HRCT 的表現為病灶主要以下肺為主，可以看到有 cyst 與 Uniform or patchy GGO 的狀況。目前 iLIP 的案例與對其成因的了解仍十分有限，需要未來更多案例與研究來探索。

iPPFE 最早是在 1992 年由 Amitani R 等人所發表的一種成因不明的 upper lobe pulmonary fibrosis 又稱為 Amitani' s[14]，其後，Frankel SK 等人於 2004 年正式將此類疾病重新命名為 iPPFE15。iPPFE 是一種同時涉及 visceral pleura 以及 subjacent sub-pleural lung parenchyma 的纖維化疾病，主要分布位置以肺上葉為主。iPPFE 的病人族群特徵方面，過去的研究中發現 iPPFE 病人的年齡中位數約在 57 歲左右，男女發生率相當，大部分發生在非抽菸族群，病人一般有較低的 BMI 且有較扁平的胸廓 (Thoracic Cage)。iPFE 病人的肺功能檢查結果一般非常的差，且常會發生氣胸的狀況。回顧 iPFE 成因，除了有一部分是找不到任何原因的特異性病人，目前被認為可能與骨髓移殖、MAC 與 Aspergillus 相關的感染、接受化療或放射治療有關。組織學上可以看到 visceral pleura 與 adjacent lung 等位置有 Dense intra-alveolar fibrosis 與 dense fibrous thickening 的表現，並且有 elastic fibers 的沉積。而 iPFE 在 HRCT 的表現上則以上肺葉的 irregular pleuroparenchymal thickening 為主，另外也可以看到 wedge shaped pleural based densities、Elevation of hili 等，少數的案例會在下肺葉出現 UIP 為主的肺實質病變。

AFOP 為一種 rare histologic pattern of lung injury，通常狀況介於 diffuse alveolar damage (DAD) 與 organizing pneumonia (OP) 之間，可以看到 Intra-alveolar OP 伴隨有 fibrin 的沉積與 hyaline membranes 的缺乏。臨床上可以分為兩種 type，分別是 A fulminant presentation like Acute respiratory distress syndrome (ARDS) 與 A subacute form with a more favorable outcome。另一方面，在 HRCT 上可以看到有 nodule or mass、consolidation、GGO 等表現。目前 AFOP 的病因仍未明確，除了特異性外，可能與自體免疫疾病、藥物、感染或是肺臟移植有關。

另一個 rare histologic pattern：BPIP，自 2002 年起在世界各地陸續就有不同的學者以 case report 的方式發表這一類的病徵，BPIP 是一種 airway-centered injury 並且受到多種可能的原因而誘發，如：空氣汙染、免疫失調、胃食道逆流等。組織學上的表現類似於 hypersensitivity pneumonitis，CT 方面目前仍未找到一致性，因此 BPIP 是否能自成一類 IIP 未來仍需更多研究與討論。

BIOMEDICINE
生物醫學
BIOMEDICINE JOURNAL

參、間質性肺異常 (Interstitial abnormalities, ILAs)

CT 被廣泛運用在許多大型肺臟疾病相關的臨床試驗，在這些試驗當中，我們常會發現某些病人在初始納入研究時就在肺實質上發現有間質性肺異常，但真實世界中間質性肺異常的發生率、與抽菸的關聯性、以及對這些肺臟相關疾病癒後的影響，相信這些問題都是許多臨床工作者十分關心的議題。

Washko GR 等人於 2011 年時在 NEJM 發表了相關研究，該團隊使用了 COPD gene study 的數據來研究在吸菸族群中間質性肺異常的發生率。此研究結果顯示，在吸菸族群中每 12 位接受 HRCT 的病人就有 1 位會發現有間質性肺異常，並且這些有間質性肺異常的病人通常伴隨著 reduced TLC 與 lesser amount of emphysema[16]。根據上述結果，該研究團隊認為間質性肺異常是一種因吸菸導致肺部受損的疾病表現。

另外一篇由 Lederer DJ 等人所發表的研究，利用 The Multi-Ethnic Study of Atherosclerosis(MESA)-Lung Study 的研究數據，共納入了 2563 位沒有 airflow limitation 或心血管疾病的人，其中包含了 1119 位吸菸者與 1444 位非吸菸者，之後分析其 ung image of cardiac CT、restriction on spirometry、high attenuation area (HAA) 等數據[17]。研究結果發現，即使是在這群相對健康族群中進行研究，仍可發現吸菸可能會導致 subclinical parenchymal lung disease。Jin GY 等人利用 The National Lung Screening Trial (NLST) 的資料也進行了類似的研究，該研究團隊發現，間質性肺異常的盛行率約為 9.7 %，其中 5.9 % 屬於 non-fibrotic ILA，2.1 % 為 fibrotic ILA18。在這篇研究中，同樣發現有間質性肺異常者相較於沒有間質性肺異常的人，吸菸者的比例與每年吸菸數都來的較高。另外值得注意的是，在追蹤這群有間質性肺異常的受試者兩年後，發現 non-fibrotic ILA 中，有 48.9 % 的人獲得改善，10.9 % 的人反而惡化，然而在 fibrotic ILA 中卻沒有任何人的間質性肺異常有改善，甚至有 36.85 % 的人更加惡化，顯示若發現有 fibrotic ILA 時，應該要積極以 CT 追蹤病程變化。

2016 年時，Putman RK 等人在 JAMA 發表研究探討間質性肺異常與 all-cause mortality 的關聯性，此篇研究使用了四個大型的世代研究數據，總共收納了超過一萬人的資料，並追蹤了 3 到 9 年的時間來觀察 all-cause mortality 並記錄其死因[19]。研究結果顯示，四個大型世代研究當中，間質性肺異常的盛行率約在 7-9 % 左右，無論是使用哪一個世代研究的資料，間質性肺異常組的死亡風險皆大於無間質性肺異常組，且都達到統計上的顯著。進一步分析死因發現，間質性肺異常組死亡的人，死因以呼吸道相關疾病最多，而且大多都是因為肺纖維化而過世。因此根據此篇研究結果，間質性肺異常可能是間質性肺病早期的形態學變化 (morphological change)，並且可能與癒後相關，但仍須要有進一步的研究來證實其關聯性。

肆、經支氣管冷凍肺活檢 (transbronchial lung cryobiopsy, TBLC)

BIOMEDICINE 生物醫學 BIOMEDICINE JOURNAL

TBLC 是近幾年來尤其在歐洲地區興起的一種採檢技術，相較於傳統 SLB 使用鑷子 (forceps) 採檢，TBLC 則是使用 cryoprobe 進行採檢，不僅可以採集到更大體積的樣本，由於是冷凍的關係，因此能夠更佳的保存採集下來的樣本組織，並且傷口出血狀況也較少，比起 SLB 也較少併發症。2016 年時 Tomassetti S 等人的研究，收入了 117 位非特發性肺纖維化的 f-ILD 病人，藉此探討診斷流程中加入 TBLC 是否有助診斷的精確度，並以加入 SLB 作為對照組來比較 [20]。研究結果顯示加入了 TBLC 後，確診率從 29 % 上升至 63 %，顯示 TBLC 未來確實能在多科別醫療團隊中達到幫助診斷的目的，並且與 SLB 組相比，兩者沒有達到顯著的差異。

雖然 Tomassetti S 等人的研究為 TBLC 的在臨床上的使用增添了信心，但 2016 年時 the pulmonary pathology society (PPS) 發出建議，認為 TBLC 仍有其限制存在。首先 TBLC 的採檢位置位於肺臟相對中心的位置，因此可能無法適用於 UIP 的診斷。此外，目前缺乏前瞻性雙盲試驗來證實 TBLC 的診斷力與 SLB 相當，目前 PPS 的專家仍認為 TBLC 在診斷的精確度上可能尚不如 SBL[21]。綜合以上兩點，因此目前仍未建議 TBLC 可以取代 SBL 在間質性肺病診斷上的地位。

參考文獻

1. American Thoracic Society/European Respiratory Society International Multidisciplinary Consensus Classification of the Idiopathic Interstitial Pneumonias. This joint statement of the American Thoracic Society (ATS), and the European Respiratory Society (ERS) was adopted by the ATS board of directors, June 2001 and by the ERS Executive Committee, June 2001. American journal of respiratory and critical care medicine 2002;165:277-304.
2. Travis WD, Costabel U, Hansell DM, et al. An official American Thoracic Society/European Respiratory Society statement: Update of the international multidisciplinary classification of the idiopathic interstitial pneumonias. American journal of respiratory and critical care medicine 2013;188:733-48.
3. Travis WD, Hunninghake G, King Jr TE, et al. Idiopathic nonspecific interstitial pneumonia: report of an American Thoracic Society project. American journal of respiratory and critical care medicine 2008;177:1338-47.
4. Yousem SA. Respiratory bronchiolitis-associated interstitial lung disease with fibrosis is a lesion distinct from fibrotic nonspecific interstitial pneumonia: a proposal. Modern pathology : an official journal of the United States and Canadian Academy of Pathology, Inc 2006;19:1474-9.
5. English C, Churg A, Lam S, Bilawich A-M. Respiratory bronchiolitis with fibrosis: prevalence and progression. Annals of the American Thoracic Society 2014;11:1665-6.
6. Cottin V, Nunes H, Brillet P, et al. Combined pulmonary fibrosis and emphysema: a distinct underrecognised entity. European Respiratory Journal 2005;26:586-93.
7. Kitaguchi Y, Fujimoto K, Hanaoka M, Kawakami S, Honda T, Kubo K. Clinical characteristics of combined pulmonary fibrosis and emphysema. Respirology 2010;15:265-71.
8. Usui K, Tanai C, Tanaka Y, Noda H, Ishihara T. The prevalence of pulmonary fibrosis combined with emphysema in patients with lung cancer. Respirology 2011;16:326-31.
9. Kawabata Y, Hoshi E, Murai K, et al. Smoking-related changes in the background lung of specimens resected for lung cancer: a semiquantitative study with correlation to postoperative course. Histopathology 2008;53:707-14.
10. Watanabe Y, Kawabata Y, Kanauchi T, et al. Multiple, thin-walled cysts are one of the HRCT features of airspace enlargement with fibrosis. European journal of radiology 2015;84:986-92.

生物醫學 BIOMEDICINE JOURNAL

11. Ryerson CJ, Urbania TH, Richeldi L, et al. Prevalence and prognosis of unclassifiable interstitial lung disease. European Respiratory Journal 2013;42:750-7.
12. Hyldgaard C, Bendstrup E, Wells AU, Hilberg O. Unclassifiable interstitial lung diseases: Clinical characteristics and survival. Respirology 2017;22:494-500.
13. Collard HR, Ryerson CJ, Corte TJ, et al. Acute Exacerbation of Idiopathic Pulmonary Fibrosis. An International Working Group Report. American journal of respiratory and critical care medicine 2016;194:265-75.
14. Amitani R, Niimi A, Kuse F. Idiopathic pulmonary upper lobe fibrosis (IPUF). Kokyu 1992;11:693-9.
15. Frankel SK, Cool CD, Lynch DA, Brown KK. Idiopathic pleuroparenchymal fibroelastosis: description of a novel clinicopathologic entity. CHEST Journal 2004;126:2007-13.
16. Washko GR, Hunninghake GM, Fernandez IE, et al. Lung volumes and emphysema in smokers with interstitial lung abnormalities. The New England journal of medicine 2011;364:897-906.
17. Lederer DJ, Enright PL, Kawut SM, et al. Cigarette smoking is associated with subclinical parenchymal lung disease: the Multi-Ethnic Study of Atherosclerosis (MESA)–lung study. American journal of respiratory and critical care medicine 2009;180:407-14.
18. Jin GY, Lynch D, Chawla A, et al. Interstitial lung abnormalities in a CT lung cancer screening population: prevalence and progression rate. Radiology 2013;268:563-71.
19. Putman RK, Hatabu H, Araki T, et al. Association between interstitial lung abnormalities and all-cause mortality. Jama 2016;315:672-81.
20. Tomassetti S, Wells AU, Costabel U, et al. Bronchoscopic lung cryobiopsy increases diagnostic confidence in the multidisciplinary diagnosis of idiopathic pulmonary fibrosis. American journal of respiratory and critical care medicine 2016;193:745-52.
21. Raparia K, Aisner DL, Allen TC, et al. Transbronchial Lung Cryobiopsy for Interstitial Lung Disease Diagnosis: A Perspective From Members of the Pulmonary Pathology Society. Archives of pathology & laboratory medicine 2016;140:1281-4.

BIOMEDICINE
生物醫學
BIOMEDICINE JOURNAL