及早偵測早期黃斑部病變

陳瑩山（新竹國泰綜合醫院 眼科主任）

新竹國泰綜合醫院眼科，新竹，台灣

摘要

黃斑部（macula）代表視覺上最成熟高階的進化，現今黃斑部病變已是中老年人視力受損的主因，及早偵測早期黃斑部病變是越形重要的。黃斑部評估的基本原則，首靠病患黃斑部的自我檢查，其次醫者憑藉放大稜鏡用自己的黃斑部來做檢測。黃斑部評估臨床上倚重心理物理檢測法（psychophysical test），這類檢測往往主觀性強，有時需多次重覆檢查，才能減少失誤的發生。另外一些客觀性的檢查，如螢光眼底攝影（fluorescein angiography; FAG）、循血綠眼底攝影（Indocyanine Green Angiography; ICG）及眼部斷層掃描（optical coherence tomography; OCT），最終才有所謂的電生理檢查，如視覺誘發電位（Visual evoked potential; VEP）、眼電圖（electro-oculogram; EOG）、視網膜電圖（electroretinogram; ERG）。（生醫2014;7(2):94-98）

關鍵字：早期黃斑部病變（early maculopathy）、黃斑部評估（macula assessment）、心理物理檢測法（psychophysical test）

現今黃斑部（macula）病變已是中老年人視力受損的主因，但是目前對黃斑部病變的診斷治療，重點仍侷限在已有嚴重傷害的濕性黃斑部病變上，對於早期的病變（early maculopathy），甚至只有輕度色素變化者，卻完全付諸缺如。事實上早期病變約佔黃斑部病變的九成，能否提早偵測病變的發生，應該才是最重要的課題（圖一）。

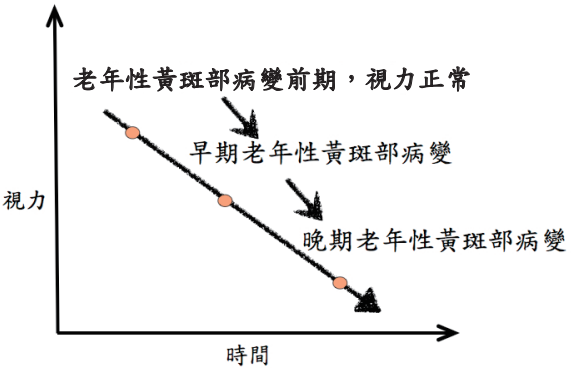

圖一、老年性黃斑部病變（Age-Related Maculopathy; ARM）（彩圖詳見本刊網頁）

通訊作者：陳瑩山 主任
電話：886-3-527-8999 ext 5133
傳真：886-3-527-7474
地址：300 新竹市中華路二段678號
電子郵件：dreyenet168@gmail.com

2014年5月11日來稿；2014年5月14日修改；2014年5月19日同意刊登

早期黃斑部病變定義上是指：病患有「症狀主訴」（symptom complaint），但是視力仍佳，在各項眼部檢查，也不易發現有病灶徵象（lesion sign）。我們指的症狀主訴，舉例而言，如看書會跳字、看電腦有小缺口、電視跑馬燈一角黑黑的、寫字筆劃粗細不同、顏色深淺有別、字體斷線。病患往往必須遮蔽健康眼或病灶發生在慣用眼時症狀才明顯。由於日常生活雙眼同時使用，症狀減輕但仍會造成病人的困擾。如果等到症狀已經達到影像扭曲、景物變大或變小、中央目標看不到，想看什麼就看不到什麼，表示病灶已嚴重到超過我們所謂「早期黃斑部病變」的討論範圍，此時眼底各種檢查較易找到病灶之所在，當然也就不適用稱為「早期偵測」。

黃斑部代表動物視覺上最成熟高階的進化，而此同時腦部也將視覺專業分工出枕部的視覺中樞。事實上也唯有人類才具有這種由黃斑部及腦部視覺中樞統合，構成最精密的所謂「視覺腦」（vision brain）（圖二）。

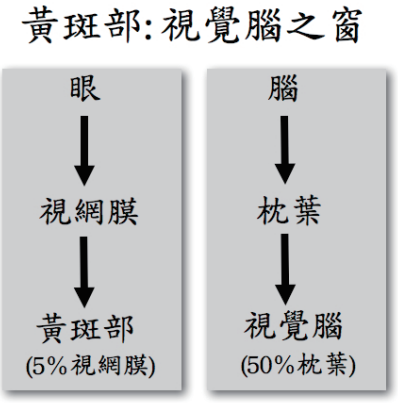

圖二、人類視覺統合

黃斑部它的直徑約僅1公分的一半（0.55cm），面積只有視網膜的5%，但是為了接收黃斑部所傳達的高度複雜影像訊息，腦部視覺中樞卻使用50%腦細胞加以分析進而構成影像。黃斑部的重要性在於它接收我們平時正中央20度左右的影像訊息，而且這種高度進化的眼底組織，能進行精密的雙眼統合，也就是說，當我們直視目標物時，雙眼黃斑部影像訊息，經由腦部的視覺融像（image fusion），也就構成了「3D立體影像」。

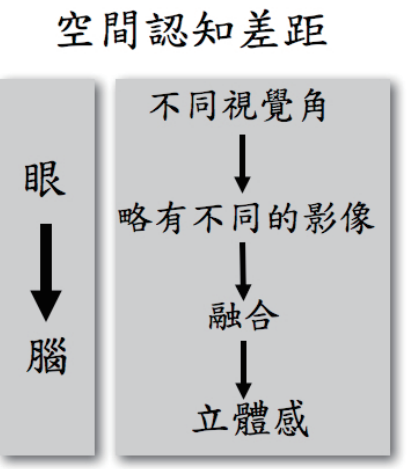

圖三、立體感（3D）之形成

我們常說人類為萬物之靈，指的是與其它動物比較，人類的腦部具有超乎形體的精神層面，我們知道眼睛視網膜是腦部的延伸，平常腦部所想看的目標，就是透過視網膜尤其黃斑部來接收影像。平常我們所說的「眼神」，一定程度上就是大腦透過黃斑部表現出來的喜怒哀樂。也就是說，黃斑部與腦部同樣是精神性的構造，腦部是精神性器官，但是黃斑部可說是「眼底的精神性組織」（spiritual tissue of the eye）（圖二）。而黃斑部與腦部最大的不同在於它需要接受光線才能發揮作用，而最寶貴的是，這個如

生物醫學 BIOMEDIC JOURNAL

同腦部有精神功能的身體構造（psychophysical structure），卻能「活生生」被醫師檢查時看到；而且這個組織能「眼睜睜」的告訴你它自己很多症狀。以下就來說明黃斑部的評估（macula assessment）的方式，以便及早偵測早期的黃斑部病變（Early Detection of Early Maculopathy; EDEMA）。

黃斑部具自我檢測（self-test）能力，往往黃斑部有病灶時，自己就能感覺出來，而且可靠性極高，這是黃斑部最重要、最敏感的評估方式。此時就算黃斑部已開始有不健康的狀況產生，卻不一定能夠由儀器設備的檢查找出病灶。因為黃斑部自我檢測的敏感度遠大於儀器設備的敏感度500倍以上。

檢查者用自己的黃斑部，再利用放大稜鏡的幫忙所做眼底檢查，往往是相對可靠的。事實上這還是利用敏感度最高的黃斑部當做檢查儀器的原理，當病患有症狀主訴，而醫師檢查起來中心小凹盾心亮點（umbo）（圖四）消失，黃斑部色素減少或密度不規則，致使視網膜透明度增加，底部脈絡膜血管明顯、粗大或血管表面不規則，對焦點移動過快或移動範圍廣大，往往就代表黃斑部真的有問題。

黃斑部有病變時，也會有所謂的「視覺幻覺」（visual hallucination）：這是因為當黃斑部有病變時，雖然沒有影像訊息傳達到大腦視覺中樞，但大腦視覺中樞能夠忽略黃斑部的病變，而自行製造幻覺的影像。如果遽下判斷，甚至轉介病患是精神疾患，那麼就會產生嚴重的診斷誤差了！

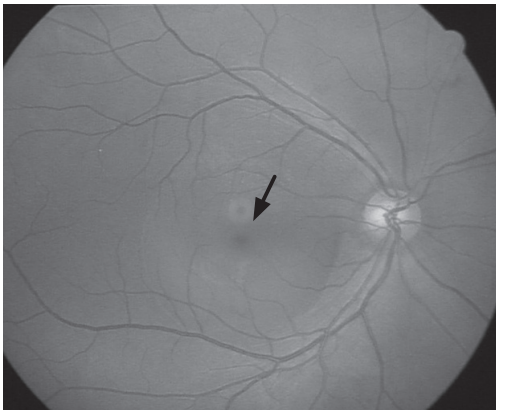

圖四、中心小凹的最中央盾心亮點（umbo）

黃斑部評估往往檢查組織學上的改變與功能上的變化，二者不可偏廢（圖五）。黃斑部是一個獨立自主、有主觀判斷力，但也有客觀形體構造的組織，所以病患自己黃斑部主觀的視力表現，與醫者自己黃斑部主觀的對病患黃斑部型態的檢視，二者當然有時就會產生誤差或不同。所以對病患黃斑部的評估，現在有所謂的免散瞳眼底照相（non-mydriatic retinal camera），這可提供圖像的放大與留存，供醫師進一步的追蹤比較，供其診斷上的參考。

當病人有症狀主訴時，有哪幾類病人病變罹病率風險（morbidity risk）較高呢？

1. 年齡較長（65歲以上）；
2. 已白內障手術（術後五年以上）；
3. 高度近視（近視度數大於800度）；
4. 長期糖尿病患者（病史大於十年）；
5. 有全身性病史（如中風、高血壓及心臟病等）；
6. 心血管疾病危險因子（如有家族史、抽煙、肥胖、脂蛋白指標不佳）；
7. 就診時症狀抱怨明確詳實（如看到的字上有淡淡打X符號、看「太」字呈「大」字、目標的下一字有小暗影）。

BIOMEDICINE 生物醫學 BIOMEDICINE JOURNAL

右眼視力0.7　　左眼視力0.8

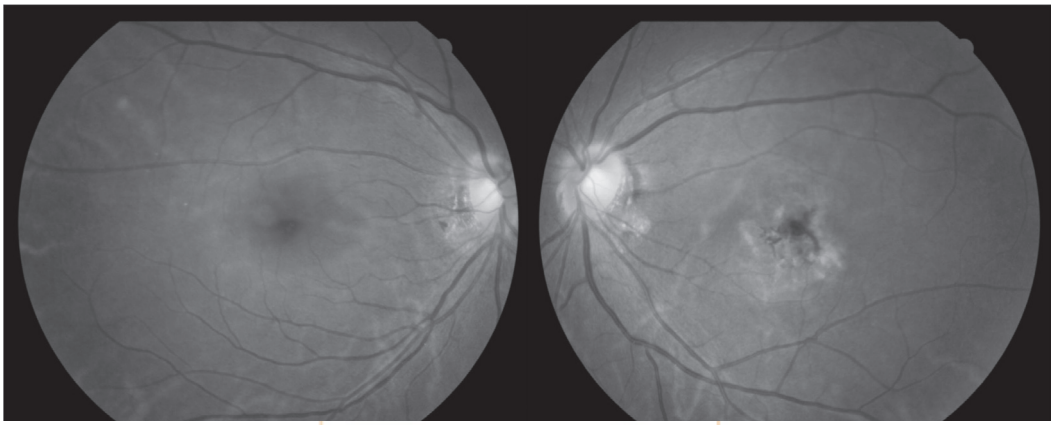

圖五、構造改變並不等於功能變化，病患症狀主訴在右眼，但眼底病變左眼較明顯。

有以上症狀出現時就要小心來做檢查評估。尤其現在發現黃斑部病變也是心血管疾病的新成員。早期心血管疾病會有「短暫性腦缺血發作（transient ischemic attack; TIA）」，會短時間數秒的暈眩不適，但迅速恢復。所以也難保早期黃斑部病變不會有一些早發型的症狀表現了。

黃斑部評估臨床上倚重「心理物理檢測法」（psychophysic test），這類檢查往往主觀性強。若使用到黃斑部評估，由於黃斑部是已進入精神層面的眼底構造，它平時表現也是很主觀，所以我們若要做黃斑部的早期病灶檢測，檢查上就會較難認定，當然心理物理檢測法是最直接最無傷害的方式。但是它的缺點是檢查有否成功往往和病患的專心度、環境舒適、操作說明有否落實都有關係。由主觀的檢測來評估主觀的黃斑部容易流於失真，有時需多次重覆的檢查，才能減少失誤的發生，提高其可靠度。有哪些身心檢測法呢？最常見的當然是指視力、黃斑部微視野、對比敏感度、阿姆斯勒格狀表（Amsler Grid）、色感檢查、暗室適應檢查法等。

目前新的評估方式包括：

1. 早期黃斑部病變檢測儀（preferential hyperacuity perimeter; PHP）：這是利用一種超視力的概念，其方式與Amsler Grid檢查法完全不同，它是以病患判斷的方式指出兩條線段連接處有否呈直線相連，較阿姆斯勒要病患畫出直線扭曲來得簡單。另外利用大腦接收影像訊息時，會選擇性的發現扭曲嚴重病灶較大的影像，而忽略黃斑部本身的病灶。當做檢測時所使用的直線扭曲圖像，若較黃斑部本身的病灶小時，大腦就會偵測到黃斑部的早期微小病灶。

2. 黃斑部功能精密檢測儀（macular integrity assessment; MAIA）：這是一種精密的微視野計，它主要偵測黃斑部正中央的視覺敏感度，由於它有定位系統，所以它能很準確的觀察黃斑部功能上的變化，另外它能檢測瞳孔對焦度的圖像，這是指在做微視野檢查時，黃斑部追蹤光點的能力，如果黃斑部健康，則最終的圖像面積較小，這是相對客觀的主觀檢測（relative objective）。

BIOMEDICINE 生物醫學 BIOMEDICINE JOURNAL

3. 黃斑部色素密度檢測（macular pigment optical density; MPOD）：黃斑部色素密度往往也就代表了病患黃斑部對光線的保護作用，如果黃斑部色素不夠，自然造成黃斑部病變的機率升高。現在的新觀念是指黃斑部也會有葉黃素流失的問題，這與所謂骨質流失有異曲同工之妙，哪些人容易葉黃素流失呢？（1）老人家；（2）高度近視；（3）孕婦及哺乳者；（4）高用眼過度或使用3C產品者。

黃斑部評估最後才會進行到一些客觀的檢查，如影像醫學：螢光眼底攝影（fluorescein angiography; FAG）、循血綠眼底攝影（Indocyanine Green Angiography; ICG）及眼部斷層掃描（optical coherence tomography; OCT），最終才有所謂的電生理檢查，如視覺誘發電位（Visual evoked potential; VEP）、眼電圖（electro-oculogram; EOG）、視網膜電圖（electroretinogram; ERG）。到了電生理檢查階段，檢查雖然相當客觀，但卻麻煩耗時，雖然陽性反應時有組織特異（tissue specific）的功能，但需有相當大量細胞組織變化時才會有電位的改變，這在黃斑部是比較不容易得到結果的。新進在眼部斷層掃描方面，倒是有了一些突破，如加強追蹤定位系統（Eye Tracking System）及使用較長波長或加上光學接頭（optical-amplifier; OA）等，可以算出黃斑部脈絡膜的厚度，分別出感光細胞外節（outer segment; OS）內節（inner segment; IS）、視網膜色素上皮立體圖像，甚至脈絡膜血管影像（OCA）及研發出SSADA或細胞極性敏感度偵測（PS OCT）等，都是將來發展的方向。

參考文獻

1. Fishman GA, Birch DG, Brigell MG. Electrphysiologic Testing in Disorders of the Retina, Optic Nerve, and Visual Pathway. Ophthalmology Monograph 2. 2nd ed. San Francisco: American Academy of Ophthalmology; 2001.
2. Hyman LG, Lilienfeld AM, Ferris FL, et al.(1983) Senile macular degeneration: a case control study. Am J Epidemiol 118:213-227.
3. Ferris FL, Fine SL, Hyman L(1984) Age-related macular degeneration and blindness due to neovascular maculopathy. Arch Ophthalmol 102: 1640-1642.
4. McCarty CA et al. (2001) Risk factors for age-related maculopathy: the Visual Impairment Project. Arch Ophthalmol 119:1455-1462.
5. Schachat AP et al.(1995) Features of age-related macular degeneration in a a black population. The Barbados Eye study Group. Arch Ophthalmol 113:728-735.
6. Green WR. Histopathology of age-related macular degeneration. Mol Vis 1999;5:27. Sarks JP. Sarks JP. Age-related maculopathy. Nonneovascular age-related macular degeneration and the evolution of geographic atrotphy. In: Retina (ed: Ryan SJ). Mosby, Inc., St Louis, Missouri, 3rd edition, 2001, p. 1064-1099.
7. Yanoff M, Fine BS. Macular degenerations. In: Ocular pathology. Mosby, Philadelphia, 4th edition,1996, p.387-396.
8. Hogan MJ Alvarado JA, Weddell JE. Histology of the Human Eye. Philadelphia: Saunders; 1971:chap 5,8,9,11.
9. Polyak SL. The Retina. Chicago: University of Chicago Press; 1941.
10. Rochon-Duvigneaud A. Recherches sur la fovea de la retine humaine et particulierment surle bouquet des cones centraus. Arch Anat Microsc. 1907 (IX):315-342.
11. Worst JGF, Los LI. Cisternal Anatomy of the Vitreous. Amsterdam: Kugler;1995.
12. Huang D, Swanson EA, Lin CP, et al. Optical coherence tomography. Science. 1991: 254(5035):1178-1181.
13. Kiernan DF, Mieler WF, Hariprasad SM. Spectral-domain optical coherence tomography: a comparison of modern high-resolution retinal imaging system. Am J Ophthalmol. 2010:149(1):18-31.
14. Zaidi FH, Cheong-Leen R, Gair EJ, Weir R, Sharkawi E, Lee N, Gregory-Evans K. The Amsler chart is of doubtful value in retinal screening for early laser therapy of subretinal membranes. The West London Survey. Eye 2004;18:503-508.
15. Loewenstein A, Malach R, Goldstein M, Leibovitch I, Barak A, Baruch E, Alster Y, Rafaeli O, Avni I, Yassur Y. Studies are underway to determine whether the MCPT is feasible for home monitoring to provide early detection of progression to CNV. Ophthalmology 2003;110:966-970.

生物醫學 BIOMEDICINE JOURNAL